

# Ablación de la taquicardia intranodal: cuando la fisiología cuenta en la era de la anatomía

José Luis Merino

Laboratorio de Electrofisiología. Servicio de Cardiología. Hospital Universitario La Paz. Madrid. España.

La taquicardia por reentrada nodal es probablemente la taquicardia supraventricular más frecuente, tras la fibrilación y el aleteo auricular, y la que más habitualmente se trata mediante ablación con catéter. De hecho, en la actualidad representa el sustrato arritmico o la arritmia ablacionada en cerca de un tercio del total de procedimientos realizados en nuestro país<sup>1-3</sup>.

El mecanismo de esta arritmia, aunque no se conoce por completo, se encuentra razonablemente caracterizado<sup>4,5</sup>. Así, hoy día se acepta que el nodo auriculoventricular es una estructura más extensa de lo que se creía previamente, situada en el triángulo de Koch y que, desde el punto de vista funcional, consta de al menos 2 conexiones con el miocardio auricular circundante (fig. 1)<sup>6</sup>. La primera de ellas, en una posición más craneal, es conocida como vía nodal rápida y presenta una velocidad de conducción rápida y un período refractario prolongado, lo que condiciona que, a frecuencias auriculares lentas, el impulso cardiaco eléctrico se conduzca por ella en un tiempo breve, mientras que a frecuencias rápidas no es capaz de atravesar esta estructura. La segunda conexión, de localización más caudal y conocida como vía nodal lenta, presenta una velocidad de conducción lenta y un período refractario breve, lo que condiciona que, a frecuencias auriculares rápidas, cuando no hay conducción por la

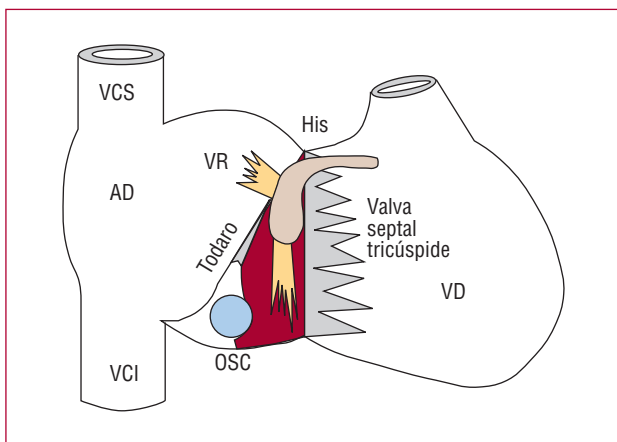
vía nodal rápida, el impulso eléctrico se conduce a su través y alcanza los ventrículos en un tiempo más prolongado. Esto se produce a pesar de que a menudo no se observe un intervalo PR prolongado por efecto de las catecolaminas circulantes, habitualmente presentes en situaciones que conllevan frecuencias auriculares elevadas. En algunos individuos es posible poner de manifiesto en el laboratorio de electrofisiología la presencia bien diferenciada de estas dos vías mediante extraestímulos eléctricos auriculares introducidos progresivamente de forma cada vez más precoz hasta que se bloquea la conducción por la vía nodal rápida, momento en el que se observa un incremento brusco y significativo (> 50 ms) en el intervalo de conducción auriculohisiano (intervalo AH). Este fenómeno se conoce como fisiología de doble vía nodal y el momento del incremento significativo, como salto del intervalo AH. Estas características diferenciadas de las dos vías nodales condicionan, además, que ante una extrasístole auricular con acoplamiento corto, el impulso eléctrico pueda encontrar a la vía nodal rápida en su período refractario, conduciéndose de forma muy lenta a través de la vía nodal lenta. La conducción lenta a través de esta última vía puede condicionar, a su vez, que la vía nodal rápida tenga tiempo de recuperar su capacidad de conducción en el momento en que el impulso alcanza el extremo distal de la vía nodal lenta, en su inserción común con la vía nodal rápida sobre el haz de His. En esta situación, el impulso se conducirá, además de anterógradamente a través del haz de His hacia los ventrículos, de manera retrógrada a través de la vía nodal rápida hacia las aurículas, desde donde puede reentrar en la vía nodal lenta, perpetuar esta secuencia y dar lugar a la denominada taquicardia por reentrada intranodal (TIN) de tipo común. Esta secuencia también se puede producir en sentido inverso, desencadenada generalmente por extrasístolia ventricular y que da lugar a la denominada TIN de tipo no común o rápida-lenta, con una incidencia aproximada 10 veces menor que la anterior. Un aspecto controvertido de estas taquicardias es el de la denominación «reentrada intranodal», que indica que la reentrada está confinada en el nodo AV y que entre el circuito arritmico y las aurículas, por un lado, y entre el circuito y el haz de

VÉASE ARTÍCULO EN PÁGS. 32-7

El Dr. José L. Merino colabora con las compañías 3M Farmacéutica, Sanofi-Aventis, St. Jude Medical, Boston Scientific y Medtronic Iberica, en actividades de formación continuada y como asesor científico e investigador.

Correspondencia: Dr. J.L. Merino.  
Unidad de Arritmias y Electrofisiología Cardíaca (planta 10).  
Hospital General La Paz.  
Paseo de la Castellana, 261. 28046 Madrid. España.  
Correo electrónico: jlmerino@secardiologia.es

Full English text available from: [www.revespcardiol.org](http://www.revespcardiol.org)



**Fig. 1.** Esquema anatómico en proyección oblicua anterior derecha del triángulo de las cavidades cardiacas derechas y del nodo auricular en el triángulo de Koch con sus 2 conexiones con el miocardio auricular, la vía nodal rápida (VR) y la vía nodal lenta (VL). AD: aurícula derecha; OSC: ostium del seno coronario; Todaro: tendón de Todaro; VCI: vena cava inferior; VCS: vena cava superior; VD: ventrículo derecho.

His, por otro, habría tejido nodal interpuesto<sup>7</sup>. Esto podría ser la causa de que la TIN pudiera presentarse con diferentes relaciones AV, bien por el bloqueo de la conducción hacia las aurículas (vía nodal proximal común) o por el bloqueo de la conducción hacia el haz de His (vía nodal terminal común). Sin embargo, en la actualidad, prácticamente la mayoría de autores rechazan la existencia de las vías nodales proximal y terminal común en la mayoría de pacientes con TIN común<sup>8</sup>.

La ablación de la TIN se describió en 1989<sup>9,10</sup>. Inicialmente se abordaba la vía nodal rápida, pero esto conllevaba la frecuente prolongación del intervalo PR basal y una incidencia de bloqueo AV completo iatrogénico no despreciable. La prolongación del intervalo PR podía ser tan exagerada que algunos pacientes desarrollaban un síndrome similar al síndrome de marcapasos<sup>11</sup>. Posteriormente se propuso la ablación de la vía nodal lenta, sin que se observara una prolongación significativa del intervalo PR y con una incidencia muy baja de bloqueo AV completo<sup>12,13</sup>. Aunque inicialmente el procedimiento sobre la vía nodal lenta se dirigía a su ablación, con posterioridad se observó que en lugar de la supresión completa de su conducción, la modificación o modulación significativa de sus propiedades de conducción era suficiente para que la taquicardia no se sostuviera más allá de un latido y para que el paciente no volviera a presentar recurrencias. En la actualidad, este procedimiento se realiza con éxito en más del 98% de los pacientes con apenas un 1,2% de complicaciones<sup>3</sup>. De esta forma, las guías de práctica clínica de la American Heart Association, el American College of Cardiology y la Sociedad Europea de Cardiología<sup>14</sup>

consideran la ablación de la taquicardia por reentrada nodal como una indicación de clase I, al mismo nivel que los fármacos bloqueadores beta o antagonistas del calcio, y que se debe ofrecer desde el principio como alternativa a éstos incluso en pacientes ancianos, población en la que también se han obtenido unos excelentes resultados con esta técnica<sup>15</sup>.

Sin embargo, y a pesar de los conocimientos actuales sobre su mecanismo fisiopatológico y de los buenos resultados obtenidos con la ablación con catéter, uno de los problemas frecuentes que se observan en el laboratorio de electrofisiología es que no sea posible inducir la taquicardia, a pesar de emplear diversos protocolos de estimulación eléctrica o infusión de fármacos como el isoproterenol. Cuando se dispone de documentación electrocardiográfica de una taquicardia que sugiere ser por reentrada nodal y, además, hay datos indirectos de este mecanismo, como la demostración electrofisiológica de fisiología de doble vía nodal, se ha propuesto la ablación empírica de la vía nodal lenta, con abolición completa de su conducción<sup>16,17</sup>. Sin embargo, este abordaje presenta diversos problemas. El primero de ellos es que requiere la abolición completa de la vía lenta nodal, con una mayor agresividad del procedimiento y, por tanto, un mayor riesgo potencial de complicaciones. Si bien los autores de estos estudios no encontraron una mayor tasa de complicaciones que con el abordaje convencional, hay que remarcar que estas dos series incluyeron un número limitado de pacientes (7 y 27 pacientes) y que sus resultados no han sido confirmados por otros estudios<sup>18</sup>. En segundo lugar, no siempre se dispone de un registro electrocardiográfico obtenido durante un episodio de palpitaciones. Por eso, aunque la sintomatología del paciente sugiera la presencia de una taquicardia por reentrada nodal, la decisión de realizar la ablación de la vía lenta nodal –y asumir su bajo pero no inexistente riesgo de complicaciones– se debe tomar con los únicos datos objetivos de no haberse demostrado otros mecanismos de taquicardia y de que haya una fisiología de doble vía lenta nodal, fisiología que está presente hasta en el 20% de la población general<sup>19</sup>. Finalmente, en ocasiones tampoco es posible la demostración de fisiología de doble vía nodal, a pesar de que el paciente tenga taquicardias documentadas, por lo que, por un lado, hay incertidumbres sobre su mecanismo y, por otro, no es posible guiar el procedimiento de ablación por la supresión de la fisiología de doble vía nodal.

En este número de la Revista, Martínez-Sánchez et al<sup>20</sup> evalúan la potencial utilidad de la estimulación auricular progresiva en la valoración de la taquicardia por reentrada nodal tras la aplicación de radiofrecuencia. Los autores encuentran una sensibilidad y una especificidad relativamente altas de la obtención de un intervalo PR que no supere el RR durante estimulación auricular continua como predictor de la supresión de la taquicardia nodal tras la ablación de la taquicardia por reentrada no-

dal. Este trabajo, adecuadamente diseñado y realizado, no es original dado que, como ya comentan los propios autores, Baker et al<sup>21</sup> publicaron un estudio similar hace 10 años. Sin embargo, presenta el interés de incluir un número de pacientes casi 3 veces mayor y, sobre todo, de aportar información adicional sobre este predictor utilizando un criterio de ablación de la taquicardia nodal más «suave» (ablación de la TIN mediante ablación o modulación de la vía lenta nodal) y más de acuerdo con la práctica clínica habitual que el del artículo de dichos autores (ablación de la vía lenta nodal). Este criterio podría ser útil en aquellos pacientes en los que no es posible demostrar una fisiología de doble vía nodal ni inducir taquicardias, dado que la positividad de este criterio la encontrarían en menos del 7% de los pacientes con estas características libres de taquicardias nodales. A pesar de todo, la verdadera utilidad de dicho criterio en esta última población es incierta, dado que en el trabajo se excluyó a los pacientes con taquicardias espontáneas en los que en el estudio no fue posible inducir la taquicardia. Esto último no resta valor a este predictor que, por su facilidad y rapidez de estudio, en nuestra opinión debería implementarse sistemáticamente en el protocolo de ablación del paciente con sospecha de TIN.

## BIBLIOGRAFÍA

1. Álvarez M, Merino JL. Registro Español de Ablación con Catéter. I informe Oficial de la Sección de Electrofisiología y Arritmias de la Sociedad Española de Cardiología (año 2001). *Rev Esp Cardiol.* 2002;55:1273-85.
2. Álvarez M, Rodríguez E, García-Alberola A. Registro Español de Ablación con Catéter. IV Informe Oficial de la Sección de Electrofisiología y Arritmias de la Sociedad Española de Cardiología (2004). *Rev Esp Cardiol.* 2005;58:1450-8.
3. Álvarez-López M, Rodríguez-Font E, García-Alberola A. Registro Español de Ablación con Catéter. V Informe Oficial de la Sección de Electrofisiología y Arritmias de la Sociedad Española de Cardiología (2005). *Rev Esp Cardiol.* 2006;59:1165-74.
4. Akhtar M, Jazayeri MR, Sra J, Blanck Z, Deshpande S, Dhala A. Atrioventricular nodal reentry. Clinical, electrophysiological, and therapeutic considerations. *Circulation.* 1993;88:282-95.
5. Merino JL. *Arritmología clínica.* Madrid: Momento Médico Iberoamericana; 2003.
6. James TN. Morphology of the human atrioventricular node, with remarks pertinent to its electrophysiology. *Am Heart J.* 1961;62:756-71.
7. Miller JM, Rosenthal ME, Vassallo JA, Josephson ME. Atrioventricular nodal reentrant tachycardia: studies on upper and lower «common pathways». *Circulation.* 1987;75:930-40.
8. Merino JL, Peinado R. The existence of a lower common pathway in AV nodal reentrant tachycardia: a controversy reluctant to die. *J Cardiovasc Electrophysiol.* 1999;10:1691-2.
9. Haissaguerre M, Warin JF, Lemetayer P, Saoudi N, Guillem JP, Blanchot P. Closed-chest ablation of retrograde conduction in patients with atrioventricular nodal reentrant tachycardia. *N Engl J Med.* 1989;320:426-33.
10. Sanjuan R, Morell S, García CR, Muñoz J, Sanchis J, Chorro J, et al. Transvenous ablation with high frequency energy for atrioventricular junctional (AV nodal) reentrant tachycardia. *Pacing Clin Electrophysiol.* 1989;12:1631-9.
11. Kim YH, O'Nunain S, Trouton T, Sosa-Suárez G, Levine RA, Garan H, et al. Pseudo-pacemaker syndrome following inadvertent fast pathway ablation for atrioventricular nodal reentrant tachycardia. *J Cardiovasc Electrophysiol.* 1993;4:178-82.
12. Jackman WM, Beckman KJ, McClelland JH, Wang X, Friday KJ, Roman CA, et al. Treatment of supraventricular tachycardia due to atrioventricular nodal reentry, by radiofrequency catheter ablation of slow-pathway conduction. *N Engl J Med.* 1992;327:313-8.
13. Jazayeri MR, Hempe SL, Sra JS, Dhala AA, Blanck Z, Deshpande SS, et al. Selective transcatheter ablation of the fast and slow pathways using radiofrequency energy in patients with atrioventricular nodal reentrant tachycardia. *Circulation.* 1992;85:1318-28.
14. Blomstrom-Lundqvist C, Scheinman MM, Aliot EM, Alpert JS, Calkins H, Camm AJ, et al. ACC/AHA/ESC guidelines for the management of patients with supraventricular arrhythmias – executive summary: a report of the American College of Cardiology/American Heart Association Task Force on Practice Guidelines and the European Society of Cardiology Committee for Practice Guidelines (Writing Committee to Develop Guidelines for the Management of Patients With Supraventricular Arrhythmias). *Circulation.* 2003;108:1871-909.
15. Rostock T, Rissius T, Ventura R, Klemm HU, Weiss C, Keitel A, et al. Efficacy and safety of radiofrequency catheter ablation of atrioventricular nodal reentrant tachycardia in the elderly. *J Cardiovasc Electrophysiol.* 2005;16:608-10.
16. Bogun F, Knight B, Weiss R, Bahu M, Goyal R, Harvey M, et al. Slow pathway ablation in patients with documented but noninducible paroxysmal supraventricular tachycardia. *J Am Coll Cardiol.* 1996;28:1000-4.
17. Lin JL, Stephen Huang SK, Lai LP, Ko WC, Tseng YZ, Lien WP. Clinical and electrophysiologic characteristics and long-term efficacy of slow-pathway catheter ablation in patients with spontaneous supraventricular tachycardia and dual atrioventricular node pathways without inducible tachycardia. *J Am Coll Cardiol.* 1998;31:855-60.
18. Estner HL, Ndrepepa G, Dong J, Deisenhofer I, Schrieck J, Schneider M, et al. Acute and long-term results of slow pathway ablation in patients with atrioventricular nodal reentrant tachycardia: an analysis of the predictive factors for arrhythmia recurrence. *Pacing Clin Electrophysiol.* 2005;28:102-10.
19. Brooks R, Goldberger J, Kadish A. Extended protocol for demonstration of dual AV nodal physiology. *Pacing Clin Electrophysiol.* 1993;16:277-84.
20. Martínez-Sánchez J, García-Alberola A, Sánchez-Muñoz JJ, Cerdán-Sánchez C, Redondo-Bermejo B, Ruipérez-Abizanda JA, et al. Utilidad de la estimulación auricular progresiva para evaluar la efectividad de la ablación de la vía lenta perinodal. *Rev Esp Cardiol.* 2007;60:32-7.
21. Baker JH, Plumb VJ, Epstein AE, Kay GN. PR/RR interval ratio during rapid atrial pacing: a simple method for confirming the presence of slow AV nodal pathway conduction. *J Cardiovasc Electrophysiol.* 1996;7:287-94.