

Poliarteritis nodosa cutánea

Cutaneous polyarteritis nodosa.

Luis Fernando Cárdenas¹, Amy Parsons¹, Omar Sangüeza^{1,2}, María Ximena Tobón³.

1. Department of Pathology, Wake Forest University Baptist Medical Center, Winston-Salem, NC, USA.
2. Dermatology of Dermatology, Wake Forest University Baptist Medical Center, Winston-Salem, NC, USA.
3. Residente de Dermatología, Centro Dermatológico Federico Lleras Acosta E.S.E., Bogotá, D.C., Colombia.

Correspondencia:

Luis Fernando Cárdenas.

Email: lcardena@wfubmc.edu

Recibido: 20 de octubre de 2009.

Aceptado: 10 de diciembre de 2009.

No se reportan conflictos de interés.

Resumen

La poliarteritis nodosa clásica es una vasculitis necrosante sistémica, de arterias de pequeño y mediano calibre. Por otro lado, el término poliarteritis nodosa cutánea se utiliza para el compromiso limitado a la piel (dermis profunda y panículo). Clínicamente, esta enfermedad presenta nódulos en las piernas que se ulceran frecuentemente. La poliarteritis nodosa cutánea tiene un curso crónico, benigno, pero variable con repetidas exacerbaciones. No hay compromiso sistémico.

PALABRAS CLAVE: poliarteritis nodosa cutánea, vasculitis, curso crónico y benigno.

Summary

Classic systemic polyarteritis nodosa (PAN) is a necrotizing vasculitis of small- and medium-sized arteries. On the other hand, cutaneous polyarteritis nodosa is designated for the cutaneous limited form (deep dermis and panniculus) of PAN. Clinical manifestation of cutaneous PAN includes the presence of nodules in the lower legs and ulceration is a frequent complication. Cutaneous polyarteritis nodosa includes a chronic and a benign course, with repeated exacerbations. There is no systemic involvement.

KEY WORDS: cutaneous polyarteritis nodosa, vasculitis, chronic and benign course.

Caso clínico

Se trata de una mujer de 58 años, con una historia de más de 35 años de lesiones subcutáneas nodulares eritematosas, intensamente dolorosas, en las piernas, asociadas a *livedo reticularis*, que con los años evolucionaron a necrosis y úlceras. No presentó ninguna otra sintomatología, como dolor abdominal, fiebre, artralgias o mialgias. La paciente consultó por una exacerbación de su cuadro.

En el examen físico eran evidentes unas úlceras profundas de márgenes socavados con fondo sucio y escara necrótica en las piernas, especialmente sobre trayectos vasculares, además de infartos, posiblemente, por embolia

distal múltiple en el dorso de los dedos (**FIGURAS 1 Y 2**). En el estudio anatomopatológico con tinción de hematoxilina-eosina, se evidenció una vasculitis en las arteriolas, con leucocitoclasia variable, acompañada de extravasación de eritrocitos y degeneración fibrinoide en parches de los vasos en la dermis profunda (**FIGURAS 3 Y 4**).

La paciente viene siendo valorada en conjunto por los servicios de Dermatología y Reumatología, tiene múltiples exámenes negativos para ANA en el pasado y se ha descartado ampliamente cualquier compromiso sistémico o asociación con alteraciones de los exámenes paraclínicos.

Se ha manejado con altas dosis de prednisolona, metotrexato, micofenolato de mofetilo y talidomida, pero lo

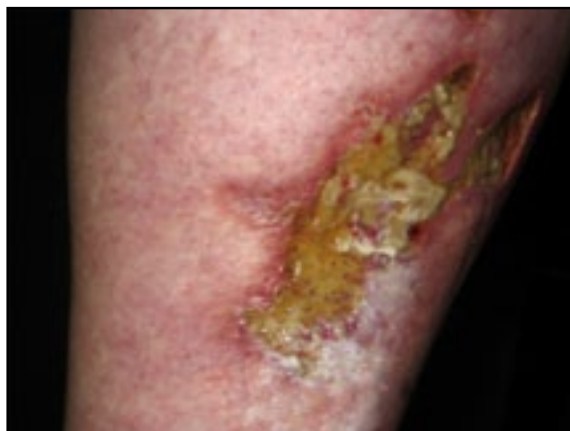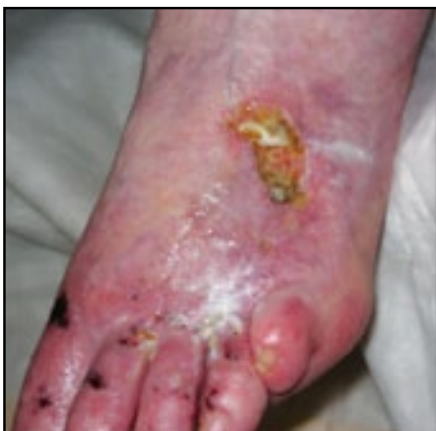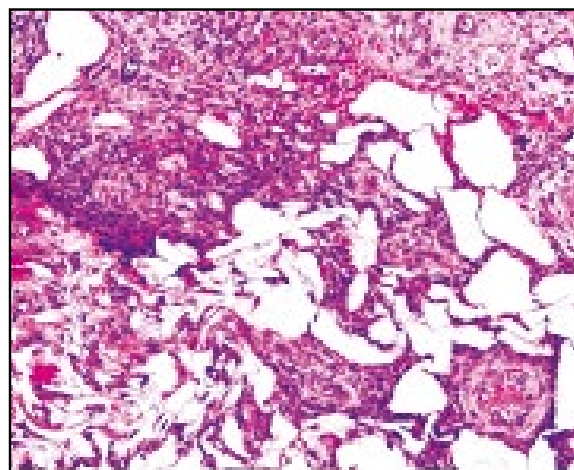
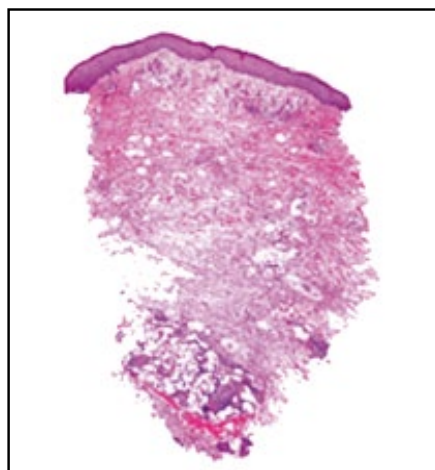


FIGURA 1. Úlcera con fondo necrótico en el dorso del pie e infartos por embolia distal.

FIGURA 2. Úlceras de bordes irregulares que confluyen en el tercio medio de la pierna y áreas de reepitelización.

FIGURA 3. Infiltrado inflamatorio alrededor de las arteriolas en la dermis profunda. Hematoxilina eosina, 4X.

FIGURA 4. Vasculitis, infiltrado inflamatorio y degeneración fibrinoide alrededor de las arteriolas, y extravasación de eritrocitos. Hematoxilina eosina, 20X.



único que la había tenido en remisión hasta ahora era una dosis de 500 mg de ciclofosfamida intravenosa en infusión, una vez al mes, durante los últimos dos años. La paciente también ha estado recibiendo tratamiento con prednisolona, pero ha sido muy difícil disminuir la dosis sin que se presenten exacerbaciones.

Discusión

El término poliarteritis nodosa incluye la forma clásica, la nodosa cutánea y la nodosa microscópica (poliangiitis microscópica). La etiología es hasta el momento desconocida.

La poliarteritis nodosa clásica es una vasculitis necrosante sistémica de arterias de pequeño y mediano calibre, con mal pronóstico y afectación de varios órganos, como riñones, hígado, sistema gastrointestinal y sistema nervioso; puede presentar manifestaciones en piel en 25% a 60% de los casos^{1,3,5}.

Por otro lado, la poliarteritis nodosa cutánea designa el compromiso exclusivo de la piel (dermis profunda y

panículo), con un curso crónico, benigno, caracterizado por la presencia de nódulos subcutáneos, los cuales son usualmente dolorosos y múltiples, miden entre 0,5 y 2,5 cm, se asocian a *livedo reticularis* y presentan como complicación frecuente la ulceración. La presencia de ulceración no cambia el pronóstico benigno de la poliarteritis nodosa cutánea, ni tampoco su evolución clínica o la frecuencia y gravedad de las posteriores exacerbaciones².

Aunque la poliarteritis nodosa cutánea está limitada a la piel, puede presentar síntomas extracutáneos, tales como neuropatía periférica, mialgias y artralgias¹; estos últimos síntomas están casi exclusivamente localizados cerca de las lesiones.

La única anomalía en los exámenes de laboratorio es la elevación de la velocidad de eritrosedimentación. La demostración de arteritis en la histopatología es la única y definitiva prueba diagnóstica de poliarteritis nodosa. La biopsia, en lo posible, debería obtener el nódulo entero o lo profundo de la parte central –hasta el panículo–, donde se encuentra la arteria comprometida. Las

lesiones en piel muestran una arteritis necrosante con cantidades variables de necrosis fibrinoide (depósito de fibrina) y leucocitoclasia, edema y células inflamatorias. Las lesiones antiguas o avanzadas exhiben fibrosis de la pared del vaso, pérdida de la lámina elástica interna y nueva irrigación de la adventicia. Los pequeños vasos de la dermis media y alta muestran un infiltrado linfocítico inespecífico alrededor de los vasos.

Como ya se mencionó anteriormente, la poliarteritis nodosa cutánea tiene un curso variable, lo cual representa el principal problema para la evaluación de la terapia². Un curso corto de esteroides con una dosis diaria de 0,5 a 1,0 mg/kg, por dos a cuatro semanas, es el tratamiento más efectivo para aliviar los síntomas y reducir la inflamación. Existen numerosos reportes de intentos terapéuticos, algunos exitosos y otros no, tanto con esteroides como con inmunosupresores, solos o en terapia combinada^{4,5}. Hay otros reportes de la utilidad del oxígeno hiperbárico para acelerar el cierre de las úlceras⁵. En la paciente presentada fue necesario agregar ciclofosfamida en infusión intravenosa mensual para el control de los síntomas, pero ha sido muy difícil disminuir la dosis de prednisolona sin que se presente una recaída.

En resumen, la poliarteritis nodosa cutánea es una vasculitis de pequeñas y medianas arterias y se limita exclusivamente a la piel, pero puede presentar algunos síntomas extracutáneos como mialgias, artralgia y neuritis.

Se caracteriza por la presencia de nódulos subcutáneos dolorosos en las piernas, asociados a *livedo reticularis*. Es muy frecuente la ulceración como complicación. Tiene un curso benigno, crónico y variable, con tendencia a las recurrencias. Para su tratamiento la primera elección son los esteroides, pero para casos resistentes se pueden utilizar otros inmunosupresores, en terapia combinada.

Referencias

1. Nakamura T, Kanazawa N, Ikeda T, Yamamoto Y, Nakabayashi K, Ozaki S, Furukawa F. Cutaneous polyarteritis nodosa: revisiting its definition and diagnostic criteria. Arch Dermatol Res. 2009;301:117-21.
2. Díaz-Pérez JL, Martínez DL, Díaz-Ramón JL, Winkelmann R. Cutaneous polyarteritis nodosa. Semin Cutan Med Surg. 2007;26:77-86.
3. Elder DE, Elenitsas R, Johnson BL, Murphy GF. Lever's Histopathology of Skin. Philadelphia, PA: Lippincott Williams & Wilkins; 2005.
4. Mazokopakis EE, Milkas AN, Tsartsalis AN, Karefilakis CM, Besmertis LP. Improvement of cutaneous polyarteritis nodosa lesions with hyperbaric oxygen. Int J Dermatol. 2009;48:1023-5.
5. Barham KL, Jorizzo JL, Grattan B, Cox NH. (2004) Cutaneous polyarteritis nodosa. En: Tony B, Stephen B, Neil C, Christopher G, editors. Rook's Textbook of Dermatology. 7th edition. UK: Blackwell Science; 2004. p. 49.23-4.